Ein Fall von angeborener Hornhauttrübung bei drei Mitgliedern derselben Familie.

Ein Beitrag
zur Literatur angeborener Hornhautanomalien.

Inaugural-Dissertation

zur

Erlangung der Doktorwürde

in der

gesamten Medizin

verfaßt und einer

Hohen medizinischen Fakultät

der

Kgl. Bayr. Ludwig-Maximilians-Universität in München

vorgelegt von

Marie-Luise Zeiser.

1918.

Druck von C. Brügel & Sohn in Ansbach.

Ein Fall von angeborener Hornhauttrübung bei drei Mitgliedern derselben Familie.

Ein Beitrag
zur Literatur angeborener Hornhautanomalien.

Inaugural-Dissertation
zur
Erlangung der Doktorwürde
in der
gesamten Medizin
verfaßt und einer
Hohen medizinischen Fakultät
der
Kgl. Bayr. Ludwig-Maximilians-Universität in München
vorgelegt von

Marie-Luise Zeiser.

R. UNIV. BIBLIOTHEEK LEIDEN

1918.
Druck von C. Brügel & Sohn in Ansbach.

Gedruckt mit Genehmigung der medizinischen Fakultät
der Universität München.

Referent: Herr Prof. Dr. von Heß, Geh. Hofrat.

Ein Fall von angeborener Hornhauttrübung bei drei Mitgliedern derselben Familie.

Ein Beitrag zur Literatur angeborener Hornhautanomalien.

Das empirische Prinzip, die exakte Beobachtung, ist und bleibt für die Ophthalmologie — wie für die wissenschaftliche Medizin überhaupt — ein wesentlicher Faktor zur Erweiterung und Vertiefung unserer Kenntnisse; nur so fügen wir Baustein auf Baustein zu dem großen Gebäude des Verständnisses für den menschlichen Organismus.

Von dem Bewußtsein ausgehend, daß auch der kleinste Beitrag an dieser Arbeit uns dem letzten Ziele näher bringt, möchte ich es der Mühe wert erachten, im folgenden über einen Fall von angeborener Hornhauttrübung zu berichten, den ich an der Kgl. Universitäts-Augenklinik in München zu beobachten Gelegenheit hatte.

Es scheint mir dies um so mehr angebracht, als das Gebiet der kongenitalen Hornhauttrübungen ein Kapitel der Ophthalmologie darstellt, das noch verhältnismäßig fragmentarisch geblieben ist und das Verständnis über das Wesen dieser Anomalie noch keineswegs ein abgeschlossenes zu sein scheint.

Bei der Betrachtung dieses Gegenstandes in der Literatur fallen uns wiederholt einige Tatsachen auf, die uns bedeutungsvoll genug erscheinen, um sie als Orientierungsmomente bei der Sichtung des Materials gelten zu lassen. Schon Peters und andere Autoren haben darauf hingewiesen.

Diese Gesichtspunkte sind folgende:

I. Das Vorkommen kongenitaler Hornhauttrübungen bei mehreren Mitgliedern derselben Familie.

IIa. Hornhauttrübungen kombiniert mit anderen Mißbildungen des Auges oder des Körpers bei ein und demselben Patienten.

IIb. Kongenitale Hornhauttrübungen und andere Mißbildungen des Auges bei Mitgliedern derselben Familie.

III. Der Nachweis resp. die Wahrscheinlichkeit einer Vererbung.

IV. Sogenannte „reine" Fälle.

Santo Domingo hat in seiner trefflichen Arbeit über dieses Thema (7) eine ziemlich umfangreiche Anzahl von Fällen aus der Literatur bis zum Jahre 1894 zusammengestellt, der er noch eine eigene Beobachtung hinzufügte. Wenn ich trotzdem in folgendem abermals eine Zusammenstellung der Literatur, soweit sie mir zur Verfügung stand, zu geben versuche, so geschieht dies, teils um einige mir wichtig erscheinende Fälle nachzutragen und solche aus späteren Jahren hinzuzufügen, teils um sie nach obenstehenden Gesichtspunkten zu ordnen, da mir eine solche Übersicht für spätere Bearbeitungen wertvoll erscheint. Selbstverständlich kann und soll diese Zusammenstellung keinen Anspruch auf Vollständigkeit erheben; indessen sind für jedes der oben angeführten Kapitel eine Anzahl brauchbarer Belege ausgewählt.

1—7 der fortlaufend numerierten Beobachtungen stellen solche erster Art, 8—25 solche der Art II a, 26—33 solche der Art II b, 34—35 solche dritter und 36—42 solche vierter Art dar.

I. Vorkommen kongenitaler Hornhauttrübungen bei mehreren Mitgliedern derselben Familie.

(1) Richard S. Patillo (1) berichtet uns folgenden Fall:

Es handelt sich um drei Geschwister von 8, 7 und 4½ Jahren, von denen das älteste und das jüngste beiderseitige Hornhauttrübungen aufwiesen. Die Eltern sind gesund, aber blutsverwandt. Bei der Geburt des achtjährigen Knaben wurden auf beiden Augen graulich weiße Hornhauttrübungen beobachtet. Nach sechs Wochen hellte sich die rechte, nach drei Monaten die linke Trübung auf; das rechte Auge erwies sich als sehr vergrößert; mit drei Jahren wurde es blutrot, vier Monate später wieder hell, doch war die Sehkraft verloren. Aehnliche Anfälle wiederholten sich noch öfters.

Bei einer späteren Untersuchung zeigte sich das rechte Auge reizlos, es bestand Buphthalmus; die Hornhaut war klar, vergrößert, oval. Die Vorderkammer tief, die Pupille erweitert. Die Linse schien verkalkt, klein, nasalwärts verzogen. Die Netzhaut war abgelöst; im Glaskörper fanden sich Blutungsreste. T. n.

Hornhaut und Iris des linken Auges erwiesen sich als vergrößert und oval. T. n. Sehkraft 20/40.

Die Augen des zweiten Kindes, eines siebenjährigen Mädchens, waren prominent, und sehr groß, sonst aber normal.

Bei der Geburt des dritten Kindes, eines $4\frac{1}{2}$ jährigen Knaben, fanden sich an beiden Augen dichte Hornhauttrübungen, die sich nicht aufhellten. Die erweiterten Pupillen schimmerten eben durch. Die Sklera erschien bläulich weiß mit zahlreichen Blutgefäßen bedeckt.

Baas (2) beobachtete dieselbe Hornhautanomalie bei drei (2)
Brüdern.

Beiderseits ringförmige, grauweiße Opazität am Limbus in der Breite von 1—$1\frac{1}{2}$ mm; in den mittleren Partien wolkige Flöckchen in beträchtlicher Zahl.

Bei dem einen von ihnen fand sich außerdem am rechten Auge Mikrophthalmus und an beiden Augen vordere Synechien und Atrophie.

Treacher Collins (3) übermittelt uns den Befund (3)
folgenden interessanten Falles:

Es handelt sich auch hier um zwei Geschwister mit angeborenen beiderseitigen Hornhauttrübungen. Anamnestisch erwähnt Verfasser, daß das erste und dritte Kind von Frau H., ein Mädchen von sieben und ein Knabe von $3\frac{1}{2}$ Monaten, blind geboren sein sollen. Beide Kinder waren ausgetragen und spontan zur Welt gebracht. Bei keinem der übrigen Familienmitglieder fand sich eine ähnliche Affektion. Nach Frau H.'s Aussage litt sie schon vor ihrer Verheiratung an einem weißen Scheidenausfluß. Sie habe nur drei Kinder und nie eine Fehlgeburt durchgemacht. Als sie mit dem ältesten Mädchen im dritten Monat schwanger war, habe sie einen heftigen Schrecken erlebt.

Status: Die Augen des ältesten Kindes erweisen sich kleiner als normal und zeigen unregelmäßige, Nystagmusartige Zuckungen. Kornea- und Sklerakrümmung sind nicht streng voneinander differenziert.

Die Vorderseite des rechten Auges ist kugelförmig. Die Vorderseite des linken Auges spitzt sich gleich dem Pol eines kleinen Hühnereis zu.

Beiderseits fällt im Parenchym der Kornea eine diffus weiße Trübung auf, deren Dichtigkeit in den verschiedenen Teilen wechselt. Im unteren und äußeren Quadranten der linken Kornea und im inneren Abschnitt des rechten Auges ist sie am dichtesten und von einer gelblichen Färbung. Beiderseits ist der Kornealrand infolge der Trübung schlecht von der Sklera abzugrenzen. Mehrere Blutgefäße, mit Konjunktivalgefäßen zusammenhängend, erstrecken sich in die Kornea. In der Sklera findet sich, nur wenig vom inneren Kornealrand entfernt, ein kleiner pigmentierter Fleck. Irisdetails können durch die Kornea nicht beobachtet werden.

Die Augen des jüngeren Kindes sind ebenfalls klein und es findet sich hier eine ähnliche weiße Trübung beiderseits mit in ihr verlaufenden Konjunktivalgefäßen. Die Korneaskleralgrenze ist ebenfalls undeutlich gekennzeichnet, sowohl infolge der Trübung, als auch wegen Mangels jeglicher Krümmungsdifferenz. Nystagmus vorhanden. Die Augen des Kindes folgen einem hellen Lichtschein.

Über die Ätiologie des Falles ist Treacher Collins im Zweifel. Er vermag nicht sicher festzustellen, ob eine intra-uterine Entzündung oder eine Mißbildung als Ursache der Trübung anzusehen seien. Er scheint jedoch zu der letzteren Annahme hinzuneigen, da er besonders betont, Blutgefäße, die ja für eine überstandene Keratitis sprechen würden, auch bei mikrophthalmischen Augen mit anderen Mißbildungen kombiniert, in den vorderen Schichten der Kornea beobachtet zu haben, desgleichen ein Fehlen der vorderen Grenzmembran und Veränderungen in den vorderen Schichten der Substantia propria ohne irgendwelche mikroskopisch nachweisbare Symptome von entzündlichem Exsudat.

(4) Dawnay (4) berichtet uns über eine 15 jährige Patientin Agnes S., die seit einem Monat über Augenschmerzen bei der Arbeit klagte. Die Refraktionsbestimmung ergab:

R: + 5,0 Dph. ⊃ 1,0 Dcyl. ↑ = 6/6.
L: + 5,5 „ ⊃ 0,5 „ ↑ = 6/9.

Beiderseits in der Kornea zarter zentralgelegener Nebel, der bei Vergrößerung aus feinen, unregelmäßigen, einzelnen, ganz oberflächlichen Flecken von milchigem Aussehen zu bestehen

scheint ohne über das Niveau heraus zu ragen. Die übrigen Medien und der Hintergrund sind unverändert.

Ätiologisch können sowohl eine frühere Augenverletzung als auch eine spezifische Erkrankung ausgeschlossen werden. Thyreoidea nicht vergrößert. Patient besitzt 13 Geschwister; zehn davon leben; vier von ihnen wurden noch untersucht und eines davon, eine sechsjährige Schwester, zeigt eine ähnliche, aber weniger ausgeprägte Beschaffenheit der Kornea.

Mc. Nab (5) überliefert uns die Mitteilung folgenden (5) interessanten Falles:

Es handelt sich um drei Patienten, die von früher Kindheit an schlecht gesehen haben. Anamnestisch war zu erheben:

Die Mutter machte 16 Schwangerschaften durch.

I. Sohn mit sechs Wochen gestorben.
II. III. IV. Fehlgeburten.
V. Mädchen, lebt, gesund.
VI. Ältester Patient, mit Hornhauttrübungen.
VII. Lebt, gesund.
VIII. Mit drei Monaten gestorben.
IX. Beiderseits hinterer Polarstar.
X. Bei der Geburt gestorben.
XI. Patient mit Hornhauttrübungen.
XII. Mit 13 Monaten gestorben (Darm-Tbc.).
XIII. Mit Hornhauttrübung. 21 Jahre.
XIV. XV. XVI. Entweder tot geboren oder im ersten Jahr gestorben.

Also kurz zusammengefaßt: Sechs Kinder leben; davon sind drei mit Hornhauttrübungen, eins mit hinterem Polarstar behaftet und zwei augenscheinlich normal. (Vom Verfasser nicht selbst gesehen.) Die Trübung in den sechs Augen liegt zentral, während die Peripherie nahezu klar ist. Beim ältesten ist die Sensibilität der zentralen Partie herabgesetzt, bei den übrigen normal.

Die Trübung ist in den oberflächlichen Korneallamellen gelegen; in einem Fall ist die Oberfläche leicht gestippt. Sie wechselt in der Dichte, besitzt aber im allgemeinen ein feines granuliertes Aussehen. In allen Fällen finden sich oberflächliche, kleine Gefäße, die indessen nicht in die Trübung hineinreichen. Kongenitale Lues oder Tbc. konnte bei keinem Patienten nach-

gewiesen werden. Geistig erklärt sie Verfasser für stumpf und erachtet die ganze Familie als „degeneriert".

(6) Eugen v. Hippel (6) beschreibt den Fall eines drei Tage alten Kindes näher, dessen Bruder eine angeborene Keratitis parenchymatosa mit Ektasie der Hornhaut aufwies. Der Befund an den Augen des Neugeborenen war folgender:

R. A.: Intensiv parenchymatös getrübt; nirgends oberflächliche Substanzverluste; mit Ausnahme einer kleinen Randzone ist die ganze Kornea keratokomusartig vorgewölbt. In den tiefen Zentralteilen starke Grünfärbung.

L. A.: Wie rechts, nur ist die Kornea mehr halbkugelig vorgetrieben. In den tiefen zentralen Teilen geringe Grünfärbung.

Drei Monate später fanden sich beiderseits große zentrale Leukome, kaum noch merklich ektatisch. Beiderseits wurde eine Iridektomie vorgenommen, da die Randteile kaum getrübt. Es gelang glatt.

Ätiologisch beschuldigt Verfasser ein Ulcus Korneae internum, das durch die Zerstörung der Descemetschen Membran auch die starke Ektasie verursachte.

(7) Santo Domingo (7) beschreibt in seiner Inaugural-Dissertation folgenden Fall:

Die Eltern der zwei Patienten haben nie an den Augen gelitten, sind völlig frei von Symptomen, die zur Annahme einer luetischen Affektion berechtigten und nicht blutsverwandt. Im Verlauf der letzten zwölf Jahre hatte die Mutter sieben Kinder geboren und einen Abort in folgender Reihenfolge gehabt: Auf die ersten drei normalen Geburten folgte eine Fehlgeburt im vierten Monat, dessen Ätiologie unbekannt ist; darauf eine Frühgeburt im neunten Monat; das Kind starb nach 24 Stunden. Die nächsten drei partus verliefen normal. Alle vier auf den Abort gefolgten Knaben sollen mit „weißen Augen" zur Welt gekommen sein. Den Befund an den noch lebenden zwei Knaben teilt uns der Verfasser als folgenden mit:

Die Korneae des älteren sind von ungefähr gewöhnlicher Größe, aber ein klein wenig stärker vorgewölbt als normal. Die Oberfläche ist regelmäßig, glatt; das Epithel intakt, glänzend, spiegelnd; ihr Gewebe jedoch in der ganzen Ausdehnung der Membran gleichförmig und diffus getrübt. Die Farbe dieser totalen

Trübung, die in den tieferen Schichten der Hornhaut ihren Sitz hat, ist bläulich weiß. Die zentralen Teile sind stärker getrübt, die Randzone von größerer Transparenz. Am oberen und unteren Rande der Kornea endlich befindet sich eine dem Gerontoxon ähnliche Sichel, die unmittelbar in die Sklera übergeht ohne deutliche Grenzmarkierung. Weder auf der Hornhaut noch um dieselbe ist eine Spur von Vaskularisation. Vordere Kammer und Irides sind völlig normal, die Pupillen kreisrund aber leicht ektopisch. Die übrigen Medien und der Hintergrund normal. T. n. Kein Nystagmus, kein Strabismus. Die Refraktion ergibt Hypermetropie.

Denselben Zustand weisen die Augen des jüngeren Bruders auf. Nur sind hier die Trübungen nicht so dicht und weniger ausgesprochen. Eine weitere Anomalie, als die des Sehorgans, ist nicht vorhanden.

Nach der Versicherung der Mutter waren die Trübungen in der ersten Lebenszeit stärker, als zur Zeit der Beobachtung. Als Ursache der Anomalie nimmt Santo Domingo auf Grund der unterbrochenen Schwangerschaften, des baldigen Todes der folgenden zwei Kinder und der Beschaffenheit der Trübungen eine auf luetischer Basis stehende, in utero entstandene Keratitis an.

Hierher gehören auch die von Santo Domingo a. a. O. zitierten Fälle Nr. 4—6, 15—17, 20—21, 27, 32, 46—48, 64, 74 u. 75.

II a. Hornhauttrübungen mit anderen Mißbildungen des Auges oder des Körpers bei ein und demselben Patienten kombiniert.

Wir verdanken E. v. Hippel (8) den Bericht über die Unter- (8)
suchung und Behandlung eines Neugeborenen, der mit leichten Exkoriationen am äußeren Lidwinkel, Sekret im Bindehautsack, und großer, etwas nach außen unten gelegener Hornhauttrübung zur Welt kam. Auf Atropin zeigte sich eine vordere Synechie und ein Faden spannte sich vom Pupillarrand nach der Hinterfläche des getrübten Hornhautbezirks. Fluorescin ergab eine sehr ausgesprochene tiefliegende Grünfärbung. Auf eine luetische Allgemeinbehandlung hin hellte sich die Trübung etwas auf.

Da gleichzeitig ein beiderseitiges Aderhautkolobom vorhanden war, so hebt von Hippel hervor, daß man in einem späteren Alter des Patienten in dem Vorhandensein des letzteren den Beweis erblickt hätte, daß es sich auch bei den anderen Verände-

rungen um Hemmungsbildungen handelte. Den Gegenbeweis sieht Verfasser in dem Ausfall der Fluoreszinfärbung.

(9) E. v. Hippel (6) überliefert uns die Krankengeschichte eines Neugeborenen, dessen Geburt trotz platten Beckens spontan erfolgte, der aber infolge von Strangulation durch die Nabelschnur asphyktisch war. Er wies besonders starken Exophthalmus auf, während beide Hornhäute total grauweiß parenchymatös getrübt waren und auf der Iris sich Blut zeigte. Am folgenden Tage war der Exophthalmus geringer und die Hornhauttrübungen hatten sich erheblich zurückgebildet; etwas unterhalb des Zentrums in der Tiefe konstatierte er eine zarte parenchymatöse Trübung, die sich mit Fluoreszin deutlich grün färbte. In der darauffolgenden Nacht trat der Tod ein.

Anatomisch ließen sich für den Exophthalmus enorme Blutungen in das Orbitalgewebe feststellen. Das Endothel der Hornhaut zeigte nirgends einen Defekt, war aber unterhalb des Zentrums stark durchsetzt mit roten Blutkörperchen. Im Bulbus fand er nirgends Entzündungserscheinungen, wohl aber enorme, sehr verschieden lokalisierte Blutungen.

Bezüglich der Ätiologie dieser parenchymatösen Hornhauttrübung fügt er die Vermutung hinzu, sie wäre dadurch entstanden, daß das Endothel durchlässig geworden sei.

(10) Vergleiche No. 1. — Wir haben schon oben erwähnt, daß Rich. S. Patillo drei Geschwister beobachtete, von denen der eine Knabe außer beiderseitigen grauweißen Hornhauttrübungen bei der Geburt auf dem einen Auge Buphthalmus, eine vergrößerte ovale Hornhaut und eine verkalkte, kleine, nasalwärts verzogene Linse aufwies, während die Netzhaut dort abgelöst war und im Glaskörper Blutungsreste sich fanden; am anderen Auge war die Hornhaut und Iris vergrößert und oval, die Sehkraft nur 20/40.

(11) V. Hippel (10) sah ein zehnjähriges Mädchen mit beiderseitiger Hornhauttrübung und Staphyloma posticum verum; an ihrem linken Auge war sie zudem mit einem Mikrophthalmus kongenitus behaftet.

(12) Von Steffan (12) erfahren wir folgenden Fall:

Bei einem Kinde fanden sich beiderseitige zentrale Trübungen mit ziemlich scharf umschriebenen Grenzen, von einem weißen, leukomähnlichen Gewebe eingenommen, während die Peripherie der Kornea normale Durchsichtigkeit zeigte. Außerdem

erwies sich die linke Hornhaut abgeflachter, als normal, die rechte etwas vorgewölbt; hinter dieser Vorwölbung beobachtete er über der vorderen Kammer einen blasigen Körper, den er für die Linse hielt. Im übrigen schienen die beiden Augen normal entwickelt; von Entzündungsprozessen fand er keinerlei Anzeichen. Während des zwölfwöchigen Lebens des Kindes habe die Trübung eher zu, als abgenommen.

Es ist dies einer der wenigen Fälle, die zur Obduktion kamen. Der Sektionsbefund ergab für das linke Auge, daß die Kornea in ihrem zentralen Teil, der Sklera ähnlich, infolge ihrer Abflachung dicht auf Iris und Linse auflag; die Vorderfläche der Iris war an die Kornea leicht angeklebt, aber nirgends verwachsen. Von Leukoma adhaerens keine Spur.

Im rechten Auge lag die Linse nur mit einem kleinen Segment in der hinteren Kammer, ihr größter Teil in der vorderen Kammer, die Vorderkapsel aufs innigste mit der anomal entwickelten zentralen Hornhautpartie verwachsen. Die Zonula Zinnii fehlte, soweit die Linse nicht in der hinteren Kammer lag; im selben Bezirk war auch der Ciliarkörper nur mangelhaft entwickelt.

Ätiologisch meint der Verfasser, daß angeborene Hornhautflecken als Bildungsanomalie meist ihren Grund in einer Hemmungsbildung von Seiten der Linse hätten.

Lawrence (13) beschreibt die Korneae eines drei Monate (13)
alten Kindes, die sehr groß und hervorragend waren und in der Mitte eine bläulich weiße feine Granulation zeigten; die Peripherie schien ziemlich klar, von Entzündung oder Vaskularisation fand er keine Spur.

Nach Zehender seien als Ätiologie keine Hemmungsbildungen, sondern die Folgen pathologischer Gewebsveränderungen der Kornea in utero anzusehen.

Rückert (14) beschreibt in seiner Inauguraldissertation (14)
einen Fall von congenitaler Hornhauttrübung mit vorderer Synechie bei dem Auge eines Schweines.

Die Opazität liegt im unteren äußeren Randabschnitt der Kornea und ist von grauweißer opaker Färbung, besonders intensiv in einer Mittelzone, weniger beträchtlich nach dem Hornhautrande hin. Transparenz je nach der Opazität aufgehoben oder gering. Das getrübte Stück ist über die übrige Hornhaut erhaben. Die Firste des Corpus ciliare erscheinen verkürzt, die

Iris verschmälert. Innerhalb der Trübung findet sich Pigment. Der übrige Bulbus o. B.

Der Fall kam zur anatomischen Untersuchung, die folgenden Befund ergab: Das Hornhautparenchym um das doppelte verdickt, das Epithel reduziert. Gewebe aufgelockert und auseinandergezogen; Kerne sehr zahlreich.

Blutgefäße finden sich in der obersten filzartigen Schicht und nur vereinzelt an der Grenze der vorderen und mittleren Gewebsschicht und auch in letzterer selbst innerhalb stärkerer Bindegewebszüge.

Die Descemet ist vorhanden vom Hornhautzentrum bis zur Pigmentzone; dann wird sie undeutlich und verschwindet ganz innerhalb der Verlötung der Iris mit der Hornhauthinterfläche. Jenseits scheint sie wieder intakt.

Innerhalb des Trübungsbezirkes ist die Iris mit der Hornhauthinterfläche verlötet. (Membrana Desc. und Endothel fehlen hier.)

In ätiologischer Hinsicht nimmt Rückert eine Art höheren Organisationsprozesses an; einen reinen Entzündungsvorgang schließt Verfasser aus, da eine Differenzierung von echtem Scleragewebe unmöglich erscheint.

(15) Vergleiche No. 6. — Ich mache hier noch einmal auf den von E. v. H i p p e l beschriebenen Fall aufmerksam: Der erwähnte Neugeborene zeigte neben beiderseitigen Hornhauttrübungen auf dem einen Auge einen Keratokonus, während auf dem anderen die Kornea mehr halbkugelig vorgetrieben schien.

(16) Vergleiche Fall No. 3. — Wir führten einen Fall von Treacher Collins an, bei dem beide Kinder an den Augen die Hornhauttrübungen mit anderen Störungen kombiniert aufwiesen; bei dem einen ist die Vorderseite des rechten Auges kugelförmig, die des linken spitzt sich „wie der Pol eines kleinen Hühnereis“ zu; die Augen beider Patienten waren kleiner, als normal und beide litten an Nystagmus.

(17) L a w s o n und P a r s o n s (17) geben uns die Beschreibung der Augen eines zehn Wochen alten Kindes, von denen die Mutter positiv angab, daß sie sich noch genau so verhielten wie am zweiten Tag nach der Geburt. Das Kind litt nicht an Blenorrhoe.

Das rechte Auge zeigt ein sogenanntes angeborenes vorderes Staphylom. Die ganze vordere Hälfte des Bulbus ist vergrößert,

die Sklera sehr verdünnt und durchscheinend. Die vordere Kammer fehlt und die Reste der Iris liegen der Kornea an.

Bei dem linken Auge findet sich Mikrophthalmus. Die Kornea ist an vielen Stellen dicht getrübt, an anderen wieder mehr oder weniger durchscheinend. Die andere Kammer ist seicht.

Hilbert (16) verdanken wir die Beschreibung eines Falles (18)
von angeborener einseitiger zentraler Hornhauttrübung kombiniert mit kongenitaler Katerakta capsularis pyramidalis.

Hilbert (15) fand Gelegenheit zur Beobachung eines (19)
dem unseren in gewisser Hinsicht analogen Falles: Es handelt sich um ein Dreiwochenkind, dessen linkes Auge verkleinert ist und eine ringförmige Trübung in Form des bekannten Embryotoxon aufweist. Außerdem finden sich an anderweitigen Mißbildungen eine linksseitige Hasenscharte und nicht ganz vollständige Gaumenspalte, dazu eine Hypospadie.

Seefelder (18) übermittelt uns folgende zwei Fälle von (20)
Hornhauttrübungen, kombiniert mit anderweitigen Mißbildungen:

I. Das rechte Auge des Patienten erscheint auf $^2/_3$ in allen Dimensionen verkleinert, außerhalb der Kornea findet sich eine porzellanweiße flache Narbe. Die Oberfläche ist glatt und glänzend. Übergang fast allseitig ohne scharfe Grenze in die Sklera. Im Bereich der Narbe spärliche oberflächliche dünne Gefäße. Das linke Auge ist größer wie das rechte, aber ebenfalls auffallend verkleinert. Die Kornea zu $^2/_3$ von einer rein weißen Trübung eingenommen, nur im oberen Drittel klar und durchsichtig. Oberfläche gatt und spiegelnd. Vaskularisation nicht nachweisbar.

II. Das rechte Auge des zweiten Patienten ist deutlich in allen sichtbaren Dimensionen vergrößert, die Ziliarvenen sind erweitert; es findet sich ziliare Injektion. Die Oberfläche der Kornea ist matt und chagriniert; der größte Teil von einer bläulichgrauen Trübung eingenommen, in deren Bereich ein dichtes Netz oberflächlicher Gefäße liegt. Nur innen oben außen erkennt man eine 4 mm breite durchsichtige Randzone.

Das linke Auge zeigt eine zentrale Trübung, kombiniert mit vorderer Polarkatarakt.

Von Schapringer (9) erfuhren wir einen Fall, bei dem an (21)
einem Auge sich außer einer angeborenen zentralen Hornhauttrübung Mikrophthalmus und eine persistierende Pupillarmembran fand.

Desgleichen verdanken wir ihm eine zweite Beobachtung

bei einer verheirateten Frau im mittleren Lebensalter, die am rechten Auge starke angeborene Myopie aufwies und am selben Auge im oberen äußeren Quadranten eine Hornhauttrübung, die in den tiefsten Schichten lokalisiert und von geringer Ausdehnung und unregelmäßiger Gestalt war.

Die Frau soll positiv angegeben haben, daß sie niemals, speziell nicht in ihrer Kindheit, an Augenentzündung gelitten habe, und somit den Nachweis geliefert haben, daß die Trübung angeboren war.

Als Ätiologie vermutet der Verfasser eine intrauterine Entzündung.

(22) Santo Domingo (7) zitiert folgende Beobachtung von Hilbert: Ein drei Wochen altes schwächlich gebautes, für sein Alter kleines, aber nicht rhachitisches erstes Kind gesunder, namentlich nicht syphilitischer Eltern, das mit Hasenscharte linkerseits, nicht vollständiger Gaumenspalte und Hypospadie geboren war, wies am linken etwas kleineren Bulbus an der ebenfalls kleineren Hornhaut eine milchweiße, noch immer etwas durchschimmernde Trübung auf, die 1 mm weit von der Korneaskleralgrenze entfernt und hufeisenförmig gestaltet in der Breite von etwa 1 mm fast die ganze Kornea umkreiste, in dem sie nur am unteren Rande eine 3 mm lange Unterbrechung zeigte. Die Grenzen dieser Opazität waren nicht scharf. Die scheinbar durchsichtige äußerste Kornealzone erwies sich bei seitlicher Beleuchtung gleichfalls getrübt; desgleichen ein schmaler Ring nach innen von dem intensiveren milchweißen Fleck. Im übrigen bestanden außer Hypermetropie und einem durch Blässe der Papille charakterisierten gewissen Grad von Atrophie des linken Sehnerven durchaus normale Verhältnisse.

Ich hebe diesen Fall besonders hervor, weil er außer dem in No 19 unserer Zusammenstellung der einzige ist, den ich in der Literatur fand, bei dem eine kongenitale Hornhauttrübung mit Hasenscharte kombiniert war, und weil in dem von mir selbst beobachteten die gleiche Kombination sich findet.

(23) Hosch (19) überliefert uns die Mitteilung einer Augenveränderung bei einem nicht ausgetragenen hereditär luetischen Kind, dessen Tod sofort nach der Geburt erfolgte Der Befund lautet:

R. A.: Leichte Trübung der Kornea (durch auffallende Vermehrung der zelligen Elemente) und unzweifelhafte Zeichen noch bestehender Keratitis und Uveitis.

L. A.: Mikrophthalmus, Vermehrung der Gewebskörner; Ansammlung von lymphoiden Zellen, Neubildung der Gefäße in den mittleren Schichten; Kornea und Sklera schon deutlich differenziert.

Peters (24) konstatierte bei einem vier Tage alten Kind (24) männlichen Geschlechtes, dessen Mutter an Gonorrhoe litt, eine beiderseitige Hornhauttrübung, die er mit der als Abart der Keratitis parenchymatosa bekannten Keratitis annularis verglich. Außerdem fand sich an beiden Augen ein Embryotoxon. Der sichelförmige obere und untere Trübungsbezirk ist leicht gefäßhaltig, aber das zwischen Embryotoxon und Trübung liegende Gewebe erscheint klar. In der Sklera keinerlei Injektion. Mikroskopisch fand sich ein zentral ausgedehnter Defekt der Hornhauthinterfläche. — Gleichzeitig bestand starke Tetanie und Myotonie und schließlich auch Hydrocephalus, dem das Kind erlag. Unzweifelhaft sei die Hornhauttrübung kongenital gewesen Während der dreiviertel Jahre dauernden Beobachtung trat eine Aufhellung der zentralen Trübung ein, besonders links, während die Konfiguration der Hornhaut im ganzen und ihr Verhältnis zur Iris unverändert blieb.

Diese allmählich sich vollziehende Aufhellung habe ihm den Gedanken nahegelegt, daß es sich um eine im Rückgang befindliche Störung entzündlichen Ursprungs handelte, und so hat er seinerzeit auch den Fall in der Münchner Med. Wochenschrift 1903 S. 1012 als Kerato-Iritis dargestellt.

Terrien (25) verdanken wir die Schilderung folgenden (25) Falles: Beiderseits angeborene zentrale Trübung; Descemet fehlt, Endothel erscheint verändert, Uvealtractus infiltriert. Auf der Irisoberfläche finden sich gestielte Granulationen. In den inneren Schichten der Retina in der Gegend des Opticus sind zahlreiche Haemorrhagien. Terrien bezeichnet die Trübung fast immer als sekundär als Folge der zellulären Infiltration des ganzen Uvealtractus. — Daß sie aber auch allein vorkommen kann, dafür sprechen zwei seiner Beobachtungen. Ätiologisch beschuldigt Verfasser eine von der Mutter auf den Fötus übertragene Infektion.

Peters hält diesen Fall für ein Analogon seines eigenen bei uns in No. 41 beschriebenen Falles. Seine Auffassung würde auch nicht durch die Gefäßbildung gehindert, da eine Nekrose ebenso wirken kann, wie eine Entzündung.

IIb. Kongenitale Hornhauttrübungen und andere Mißbildungen des Auges bei Mitgliedern derselben Familie.

(26) Durch Eugen von Hippel (8) erhalten wir Mitteilung über folgenden Fall:

A. B. Sechs Tage alt, weißer Flecken am rechten Auge; Geburt spontan verlaufen, aber von langer Dauer. Vier Geschwister, eine Frühgeburt, ein Kind früh gestorben. Ein fünfjähriges mit Strabismus konvergens und Nystagmus rotatorius.

Status praesens: R. A.: Blaß; große etwas nach unten außen gelegene Hornhauttrübung. Oberfläche an dieser Stelle matt. Kein Substanzverlust, Kammer flach. Auf Atropin tritt unten außen eine vordere Synechie hervor. Vom Pupillarrand spannt sich ein Faden nach der Hinterfläche des getrübten Hornhautbezirkes.

Fluoreszin ergibt eine sehr ausgesprochene tiefliegende Grünfärbung im Gebiet der Hornhauttrübung.

Acht Tage später Exanthem am Körper, das Verdacht auf hereditäre Lues erweckt, Exkoriationen an den Fußsohlen und Abschuppung an den Händen. Einreibungen zu je 0,5 g.

Drei Wochen später: Auge blaß, Hornhauttrübung etwas lichter, Form unverändert; Oberfläche glatt, keine vordere Synechie. Pupille rund; keine Fluoreszinfärbung. Nach oben außen von der normalen Papille findet sich auf beiden Augen in genau symetrischer Lage und Größe ein schräg ovaler mehrere P. D. großer glänzend weißer scharf begrenzter Bezirk, besonders nasal intensiv pigmentiert; gleicht vollkommen dem Aussehen nach dem angeborenen Aderhautkolobom.

Verfasser weist darauf hin, daß in einem späteren Alter auch die Hornhauttrübung zweifellos zusammen mit dem Aderhautkolobom als Hemmungsbildung angesehen worden wäre, während doch durch Fluoreszin nachgewiesen werden konnte, daß die Hornhauttrübung auf eine Erkrankung des Endothels zurückgeführt werden mußte.

(27) Vergleiche Fall No. 6. — Eugen von Hippel verdanken wir, wie schon oben erwähnt, die Beschreibung von Hornhautanomalien zweier Brüder, von denen der eine die Kombination einer Keratitis parenchymatosa kongenita und einer Ektasie der Hornhaut, der andere eine analoge Hornhautveränderung zu-

sammen mit einer Art vom Keratokonus rechts und links aufwies.

Schapringer (9) teilt uns folgenden Untersuchungs- (28)
befund mit: Ein myoper Vater hat eine Tochter mit 8 D. Myopie und einen Knaben, bei dem sich am linken Auge Mikrophthalmus und eine persistierende Pupillarmembran fand; zudem zeigten sich in den tiefsten Schichten der zentralen Hornhaut ungefähr in der Größe der Pupille zarte Trübungen, welche seit der Geburt bestanden; in der Iris beobachtete er die Insertion von zwei sehr dünnen Fädchen, die von der Vorderfläche ausgehen; Pigment war nicht vorhanden. Er macht darauf aufmerksam, daß die Anomalien des Sohnes als ein vikariierender Zustand für angeborene Myopie angesehen werden könnten, weist aber andererseits doch nicht eine fötale Entzündung als Ätiologie für die Hornhauttrübung von der Hand.

Vergeiche Fall No. 1. — Wir zitierten oben einen Fall von (29)
Rich. S. Patillo, bei dem das eine von den drei Geschwistern außer angeborenen Hornhauttrübungen beiderseits auf dem rechten Auge Buphthalmus aufwies; ferner war die Hornhaut vergrößert und oval, die Linse verkalkt, klein und nasalwärts verzogen; die Netzhaut abgelöst, im Glaskörper Blutungsreste. Am anderen Auge erschien nicht nur die Kornea, sondern auch die Iris vergrößert und oval.

Von Eugen von Hippel (10) hören wir von einem zehn- (30)
jährigen Mädchen, das an beiden Augen mit angeborenen Hornhauttrübungen und Staphyloma posticum verum behaftet war; die diffus feinflockigen Trübungen und Gefäßneubildungen in der Kornea des linken Auges führt er auf einen entzündlichen Ursprung zurück; ebenso glaubt er von dem Mikrphthalmus congenitus des linken Auges, daß er intrauterin entstanden sei.

Vergleiche Fall No. 2. — Von Baas führten wir an, daß (31)
einer von den drei Knaben außer beiderseitigen Hornhauttrübungen am rechten Auge einen Mikrophthalmus und an beiden Augen vordere Synechie und Atrophie mit auf die Welt brachte.

Vergleiche Fall No. 3. — Treacher-Collins liefert (32)
uns in seinem schon oben erwähnten Fall auch ein Beispiel von angeborener Hornhauttrübung und anderweitigen Mißbildungen des Auges bei einem Bruder des Patienten, der abgesehen von

(33) seiner Hornhauttrübung auch noch, wie er selbst, Mikrophthalmus, Keratokonus und Nystagmus aufwies

Vergleiche Fall No. 5. - Desgleichen schildert Mc. Nab in seinem Beispiel, um es noch einmal kurz anzuführen, Hornhauttrübungen bei drei Geschwistern und einen beiderseitigen hinteren Polarstar bei einem vierten. Dazu kommen noch folgende zahlreiche in Santo Domingos Dissertation angeführten Beispiele: 20, 24, 27, 32, 63, 64.

III. Der Nachweis resp. die Wahrscheinlichkeit einer Vererbung.

(34) Vergleiche Fall No. 28. — Schapringer übermittelte uns, wie wir oben gesehen haben, eine Beobachtung, daß ein myoper Vater zwei mit Augenanomalien behaftete Nachkommen hat: eine myope Tochter und einen Knaben mit Mikrophthalmus, angeborener Hornhauttrübung und parsistierender Pupillarmembran.

(35) Professor Manz (11) zitiert einen Fall von Kieser, bei dem eine Mutter und ihr Kind von ganz derselben Hornhauttrübung (Embryotoxon) befallen waren; bei beiden war nur eine rhomboidale durchsichtige Stelle übrig geblieben.

Ferner hat Santo Domingo diesbezügliche Fälle angeführt: Beobachtung 1, 9, 53, 73, 81.

IV. Sogenannte „reine" Fälle.

(36) Landsberg (20) war in der Lage folgenden Fall zu konstatieren: Ein drei Tage altes Neugeborenes weist ein unregelmäßiges Leukom mit zackigen Ausläufern im oberen inneren Quadranten der linken Kornea auf, das sich bis ins Pupillargebiet erstreckt. Sie ist von sehnenartiger Beschaffenheit, hell schimmernd und hebt sich vom Niveau der Kornea ab.

(37) Goldsmith (21) untersuchte ein gesundes Kind von 10 Wochen, an dem er mit Ausnahme von zwei leichten Einkerbungen an der Oberlippe keine Entwicklungsstörungen feststellen konnte. Es war das erste Kind der Eltern, bei der Geburt wurde instrumentell eingegriffen. — Am dritten Tage nach der Geburt entdeckte man eine leichte Trübung in der äußeren Hälfte der linken Kornea. Das Auge war nicht gerötet, die Lider nicht geschwollen.

Das Ergebnis der Untersuchung war folgendes: Im äußeren unteren Quadranten der linken Kornea dichte, weiße porzellan-

artige Trübungen, oberflächlich lokalisiert und ungefähr dreieckig von Gestalt. Die Spitze reichte in das Pupillargebiet und war scharf begrenzt, die benachbarte Kornea nebelig; die Sclera, welche der Basis des Leukoms angrenzte, war bläulich und ließ eine Verdünnung an dieser Stelle vermuten. Die Trübung habe ausgesehen wie ein Stück dünner Eischale, welches auf der Kornea lag und über diese ca. 0,3 mm hervorragte. Das übrige Auge bot keinerlei Anomalie; Fluorescin ergab keine Färbung.

Als der Verfasser später das Kind wiedersah, war die getrübte Stelle ganz verschwunden, bis auf einen schwachen Nebel, der eine einigermaßen sichelförmige Gestalt angenommen hatte. Die Iris schien der Kornea adhaerent.

Da ein Geburtstrauma fehle, so müsse man nach der Meinung des Verfassers wohl an eine Perforation vor der Geburt denken, wahrscheinlich infolge von Ulceration.

Goldsmith berichtet über einen Fall von rechtsseitiger (38)
Hornhauttrübung, die staphylomatös zu werden beginnt und von einer gleichzeitig bestehenden linksseitigen ohne Zeichen von Staphylombildung. Iris nur auf einer Seite sichtbar; keine Perforation, keine Veränderung. Ätiologisch nimmt Verfasser eine intrauterine Entzündung an.

Teplj aschin (22) schildert eine angeborene beiderseitige (39)
Hornhauttrübung bei einem Neugeborenen, der sofort nach der Geburt starb, ohne Veränderung der Krümmung und der Normalgröße, die er aus diesem Grunde als selten bezeichnet. Ätiologisch gibt er wegen Gefäß- und Kernvermehrung Entzündung an, während Peters diesen Fall als den geringsten Grad von Entwicklungsstörung auffaßt, indem er eine Schädigung des Parenchyms durch das in einen Defekt des Endothels eingedrungene Kammerwasser annimmt.

Die Kornea des linken Auges wird zum größten Teil von (40)
einer dichten grauweißen Trübung (No. 23) eingenommen. Nur oben außen findet sich eine ca. 3 mm breite Zone normalen Hornhautgewebes. Die Oberfläche erscheint auch innerhalb der Trübung glatt und spiegelnd. In der Mitte der Trübung zeigt sich eine stecknadelkopfgroße bläschenartig durchscheinende Erhebung. Von unten innen ziehen zahlreiche, oberflächlich vielfach verzweigte Gefäße weit in die Kornea hinein. Hornhautdurchmesser 10 mm. Die Hornhaut des rechten Auges weist eine unten und

etwas nach außen gelegene, annähernd kreisrunde, die Pupille noch etwas überlagernde Trübung auf von 3—4 mm Durchmesser.

(41) Außerdem beschreibt Peters (24) noch einen Fall, bei dem er am rechten Auge in der Tiefe der nicht ulcerierten Hornhaut eine ungleichmäßige graurötliche Trübung fand, während der Rand klar war. Die vordere Kammer war aufgehoben, die Tension erhöht. Am linken Auge zeigte sich eine zentrale Trübung Entzündungserscheinungen fehlten; bei der Sektion fand sich für Lues kein Anhaltspunkt.

Sogerne er anerkenne, daß es congenitale Hornhautentzündungen als Ursache parenchymatöser Trübungen gäbe, so sehr müsse der Verfasser auf der anderen Seite betonen, daß die mit anderen Mißbildungen zusammen vorkommenden zentralen Trübungen keine Entzündungsfolgen, sondern Entwicklungsstörungen seien.

(42) Krukenberg (26) beobachtete drei Personen, bei denen die Hornhaut beiderseits in ihren mittleren Partien tief dunkelbraun gefärbt war (Beschränkung auf die tiefsten Hornhautschichten).

Hippel nimmt eine Einschleppung des Pigmentes aus anderen Teilen des Auges an.

Ferner führt Santo Domingo folgende Beobachtungen an: 1, 3, 4, 7, 19, 22, 23, 34, 35, 39, 41, 44b, 50, 54, 68, 71, 72, 77, 84 und 85.

Außer den oben angeführten Gesichtspunkten sind es noch weitere Momente, welche bei der Betrachtung angeborener Hornhauttrübungen unsere Aufmerksamkeit verdienen; das ist einmal die Form und Ausdehnung der Trübung, dann die Lokalisation hinsichtlich der Tiefendimension und endlich die Frage der eventuellen Aufhellung bzw. Rückbildung.

Bezüglich der Form und Ausdehnung können wir gewisse Typen unterscheiden: Die seltenere totale Trübung und die partielle, die entweder zentral oder marginal sein kann. Diese letztere tritt in vielen Variationen auf; wir finden sie in jedem der vier Quadranten der Kornea; endlich kann die Trübung eine sichelförmige, ringförmige oder streifenförmige Gestalt annehmen.

Totale Trübungen finden sich in unserer Zusammenstellung bei den Fällen: 6 b, 7, 22, 38, 40; ebenso bei Santo Domingo in den Beobachtungen 1, 4, 8, 22, 24, 28, 29, 30, 38, 42, 54, 55, 56, 57, 58, 59, 63, 68, 69, 70, 74, 76, 77. — Alle übrigen sind nur — mehr oder weniger — partiell.

Von großer Wichtigkeit besonders in ätiologischer Hinsicht erscheint uns die Tiefenlokalisation. Leider erhalten wir hierin nicht immer die gewünschte Auskunft, da es die Literaturberichte in dieser Beziehung vielfach an Genauigkeit fehlen lassen; die Trübung hatte ihren Sitz in der Tiefe bei den Fällen: 4, 7, 26, 28, 22; in der mittleren Schicht bei No. 2, und an der Oberfläche bei 3, 4, 5.

Vascularisation tritt wechselnd auf; bald ist sie mehr, bald weniger vorhanden und fehlt besonders dort, wo es sich um zentrale Trübungen handelt, oft ganz.

Häufig hellen sich die Trübungen im Laufe des Lebens auf, oder bilden sich wohl auch ganz zurück; in anderen Fällen bleiben sie stationär; manchmal verschwindet ein Keratokonus während die Trübung bestehen bleibt; gelegentlich wird aber auch die Hornhaut ganz klar und ein gleichzeitig bestehender Keratokonus bleibt als einzige Abnormität zurück. (Peters.) —

Im nachfolgenden möchte ich nun über einen Fall berichten, der nach verschiedener Richtung von Jnteresse sein dürfte.

Eigene Beobachtung.

Es handelt sich um eine kongenitale Hornhauttrübung bei drei Geschwistern, deren Vater, ein Mann von 47 Jahren, von großer schmächtiger Gestalt und von zartem, wenn auch gesundem Aussehen ist. Er behauptet, niemals krank gewesen zu sein, insbesondere zu keiner Zeit seines Lebens an den Augen gelitten zu haben. Für eine venerische Infektion fand sich kein Anhaltspunkt.

Seine Frau, die Mutter der drei Knaben, ist von ziemlicher Korpulenz und blasser Gesichtsfarbe und steht im 46. Lebensjahre. Auch sie will keine Krankheit durchgemacht haben mit Ausnahme von „Gelenkrheumatismus“, dessen Sitz angeblich besonders die „Füße“ waren, und gibt an, niemals mit den Augen zu tun gehabt zu haben.

Sie hat zwölfmal geboren; alle Geburten sollen normal, ohne instrumentellen Eingriff verlaufen sein; sämtliche Kinder wurden

ausgetragen und lebend geboren, ein Abort kam nicht vor; die ersten sechs sind nach ihren Angaben sämtlich teils einige Wochen nach der Geburt, teils im Laufe des ersten Lebensjahres an Kinderkrankheiten gestorben. An den Augen will sie aber bei keinem dieser Kinder etwas bemerkt haben.

Das siebente Kind, unser ältester Patient, wurde nach den Angaben der Mutter und der Hebamme mit einer „weißen Haut" auf den Augen geboren; er war zudem mit Ptosis und Hasenscharte behaftet.

Das achte Kind, ein Mädchen, das ein Jahr später zur Welt kam, weist als einzige, wenig auffallende Anomalie eine weiße Linie am Lippenfiltrum auf, während die Augen vollkommen normal sind.

Das neunte und zehnte Kind wurden spontan als Zwillinge geboren und stellen frische, blühende Knaben von 12 Jahren vor; ihre Sehorgane ergeben absolut normalen Befund.

Das 11. Kind, der zweitjüngste Patient, zeigt dieselben Anomalien wie das siebente: Ptosis, Hornhauttrübung und einseitige Hasenscharte.

Der letztgeborene Knabe wies dieselben Symptome vonseiten der Augen, Hornhauttrübung und Ptosis, auf, außerdem eine doppelseitige Hasenscharte.

Zwischen den Eltern sowohl wie auch in den Ehen ihrer Angehörigen besteht keinerlei Blutsverwandtschaft. Ebensowenig sollen weder in der Familie der Mutter noch der des Vaters Nervenkrankheiten oder Rückenmarksleiden vorgekommen sein. Jrgendwelche Fälle von angeborenen Mißbildungen oder Anomalien sind bis auf eine Ausnahme keinem der Eltern von ihren Familienangehörigen bekannt. Diese eine Aussnahme bildet die Großmutter der Mutter, die analog den drei Knaben mit „einer weißen Haut" auf beiden Augen zur Welt gekommen sein soll; ein Zustand, der bis zu ihrem Tode bestehen blieb. Während nun die beiden folgenden Generationen augenscheinlich völlig frei von irgendwelchen Anomalien erscheinen, können wir das gleiche Bild bei drei Geschwistern der dritten Generation neuerdings beobachten.

Bei unseren drei Patienten handelt es sich also um drei Brüder im Alter von 14, 9 und 7 Jahren, die im Prinzip dieselben Symptome aufweisen: Hornhauttrübungen und Ptosis, angedeu-

Otto Leopold Karl

tetem Epicanthus, kombiniert mit einem Defekt des Nasenskeletts und Hasenscharte.

Der älteste, Leopold, das siebente Kind, zählt 14 Jahre und ist von seinem Alter entsprechender Größe und schmächtiger Gestalt. Er soll in seiner Kindheit viel an Katarrhen gelitten haben, aber nie ernstlich krank gewesen sein. Mit sechs Monaten wurde die Naht der Lippenspalte vorgenommen; mit einem Jahre lernte er laufen. Der ganze Gesichtsausdruck dieses Patienten sowohl, als auch der erwähnten beiden Brüder, wird beherrscht durch die Symptome vonseiten der Augen und der Hasenscharte: Eine starke, doppelseitige Ptosis, besonders auf dem rechten Auge, veranlaßt ihn ständig die Stirne zu runzeln, um das Lid zu heben um so sehen zu können; der verschlafene Ausdruck, kombiniert mit der Verunstaltung des Mundes, gibt dem Patienten ein stupides Aussehen; gleichwohl scheinen seine intellektuellen Fähigkeiten durchaus normal entwickelt zu sein.

Haut und Gesichtsfarbe sind von normaler Beschaffenheit, ebenso finden wir im Rachen und am Gaumen nichts auffallendes; nur die Zähne sind etwas rhachitisch und der Schädel läßt den ausgesprochenen Typus des „Turmschädels“ erkennen. Am oberen Rand des Sterno-cleidomastoideus sind mehrere Drüsen deutlich abzutasten; am Thorax, dessen Bau der Norm entspricht, ist eine Spur von rhachitischem Rosenkranz, das Abdomen ist kaum merklich vorgetrieben. Sonst konnten wir am Körper nichts Pathologisches feststellen.

Der Befund an den Augen ist folgender:

Orbitae: o. B.

Bulbi: T. n.

Lider: Ptosis beiderseits, rechts mehr wie links.

Irides: Von normaler Farbe und Zeichnung, reagieren prompt.

Strabismus: Nicht sehr ausgeprägt, rechts gewöhnlich in Divergenzstellung.

Refraktion: R: 0,8 + 1,0 = 1,0 cyl. 90^0 — 1,0

L: 0,5 + 2,0 = 1,0 cyl. 90^0 — 1,0

K o r n e a e: Sie sind von normaler Größe und Wölbung. Die Oberfläche zeigt keinen Substanzverlust; sie ist glatt, das Epithel glänzend. Beide weisen eine ganz oberflächliche milchigweiße ringförmige Trübung auf, deren nasale Hälfte breiter, und da, wo sie sich gegen das Pupillargebiet vorbuchtet, am dich-

testen ist; der äußere und untere Teil des Rings ist nur schmal und viel zarter getrübt, der obere Teil etwas breiter; die zentralen Partien sind klar und durchsichtig. Gegen die Sklera zu sind die Korneae überall nur unscharf abgegrenzt. Rings herum ziehen zahlreiche, wenn auch nur schwach ausgebildete Gefäße in das Kornealgebiet hinein. Die Fluorescinfärbung fiel, wie erwartet, negativ aus. Nystagmus und Farbensinnstörungen bestehen nicht, auch sonst ergibt die Untersuchung nichts krankhaftes.

Das 11. Kind der neunjährige Otto E., macht — rein äußerlich — einen noch stupideren Eindruck als sein älterer Bruder; umso auffallender ist, im Gegensatz dazu, bei ihm sowohl, als bei seinem jüngeren Bruder die große Lebhaftigkeit im Benehmen und die für ihr Alter vollkommen normale geistige Regsamkeit. Er ist etwas klein für sein Alter, aber im allgemeinen von gesunder Konstitution und Gesichtsfarbe. Der Schädel ist ebenfalls ein Turmschädel. Ferner findet sich ein geringer Grad von Epicanthus und eine Mißbildung der Nasenbeine, einseitige Hasenscharte (deren Operation im zweiten Lebensjahre vorgenommen worden ist) und Wolfsrachen. An Coryza leidet er wie früher, so auch jetzt noch; Ekzem im Gesicht trat infolge des Tränenträufelns wiederholt auf; die Zähne sind rhachitisch, die Ohrläppchen frei beweglich, am oberen Rand des Sternocleido fühlt man zahlreiche Drüsen.

Der Augenbefund ergibt:

Orbitae: o. B.

Bulbi: T. n.

Lider: beiderseits Ptosis, Dakryocystitis, Tränenträufeln.

Iirdes: o. B.

Strabismus: Alternans.

Nystagmus: Horizontalis.

Refraktion: R: 0,6 + 1,0 id.

L: Finger in ½ m Entfernung.

Korneae: Größe und Wölbung normal; beiderseits oberflächliche, ringförmige, milchigweiße Trübung; rechts ist eine größere, links nur eine kleine zentrale rhomboidale Partie klar und durchsichtig; eine Abgrenzung gegen die Sklera nicht zu erkennen; Vaskularisation wie bei dem älteren Bruder. Fluorescin negativ. Am linken Auge findet sich in den mittleren Schichten des Parenchyms eine Spange, die sich vom temporalen zum nasalen

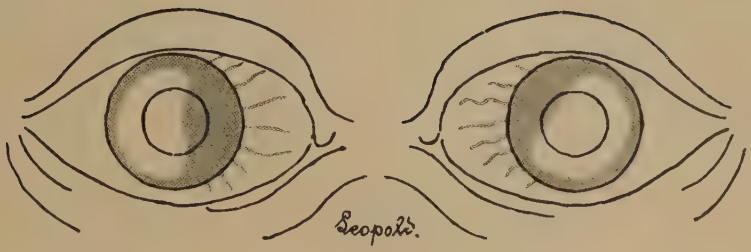

Leopold.

Otto.

Karl.

Teil des Ringes herüberspannt; im äußeren unteren Quadranten fällt uns in einem eng begrenzten Bezirk eine deutliche Verklebung der Iris mit der hinteren Hornhautfläche auf, augenscheinlich eine vordere Synechie; doch kann es sich hier nicht um ein Leukoma adhaerens handeln, da die Oberfläche vollständig intakt, glatt und glänzend erscheint, jegliche Narbenbildung vermissen läßt, eine Perforation also nicht stattgefunden haben kann. Im übrigen kein pathologischer Befund.

Der siebenjährige Karl E., das zwölfte Kind, weist denselben Habitus und ganz analoge Mißbildungen wie sein neunjähriger Bruder Otto auf: Turmschädel, Epikanthus, Nasenbeinmißbildung, Wolfsrachen und doppelseitige Hasenscharte, die im vorigen Jahre zur Operation gelangte; auch er leidet an Coryza, Gesichtsausschlägen und an Drüsenschwellungen am Sternocleidorand.

Augenbefund:

Orbitae: o. B.

Bulbi: o. B.

Lider: Ptosis beiderseits, Dacryocystitis.

Iirides: o. B.

Strabismus: Links gewöhnlich divergens.

Nystagmus: Horizontalis.

Refraktion: R: 0,8 + 1,0 id.

L: 0,4 + 1,5 = 0,6.

Korneae: Größe und Wölbung normal; beiderseits oberflächliche ringförmige, milchige Trübung; wie bei dem ältesten Bruder nasal breiter als temporal und gegen das Pupillargebiet hin vorgeschoben, gegen die Sklera nicht abgegrenzt; analoge Vascularisation; Hintergrund und sämtliche Medien o. B., nur erscheint die Pupille etwas in die Länge gezogen; die Ursache hiefür ist wohl in dem bestehenden Astigmatismus zu suchen; Fluorescin gleichfalls negativ. —

Bei der Untersuchung mit dem Cornealmikroskop findet sich bei diesen drei Patienten folgende interessante Tatsache: Es ist die Conjunctiva bulbi, die sich im Trübungsbezirk über die Kornea hinzieht; bei entsprechender Bewegung der Augen ist in der Richtung des Blickes eine deutliche feine Fältelung der getrübten Partie wahrnehmbar. Es muß hier demnach die Verbindung zwischen Conjunctiva und Kornea ebenso wie zwischen Conjunctiva und Sklera nur eine sehr lockere sein; die Gegend des Limbus ist

wie schon erwähnt, nicht deutlich erkennbar, wahrscheinlich aus dem Grunde, weil hier die Verwachsung der Bindehaut mit dem Kornea-Skleralfalz eine sehr innige ist.

Das klinische Bild bietet eine außerordentlich große Ähnlichkeit mit dem des Pannus ekzematosus, denn auch hier sehen wir die Blutgefäße der Conjunctiva im Bereiche der Kornea scharf und klar vor uns mit lebhafter roter Farbe und der so charakteristischen baumartigen Verästelung. Aber wir wissen, daß diese Gefäße hier neu gebildet und von jungem Bindegewebe begleitet, von der Conjunctiva aus zwischen Epithel und Bowmannsche Membran hereingewuchert sind, teilweise unter Zerstörung der letzteren, während wir es in unserem Fall mit einer deutlichen Überziehung der Kornea durch Conjunctivalgewebe zu tun haben.

Dieses Aufliegen der Conjunctiva auf der Kornea läßt nun andererseits wieder einen Vergleich mit der uns bekannten Erscheinung des Pterygiums zu. Denn auch dort finden wir von der Conjunctiva bulbi über den Limbus hinweg hinein in die Kornea eine horizontal verlaufende Membran und in derselben zahlreiche hellrote deutlich sichtbare Gefäße. Nur begegnet uns hier eine feste Verwachsung der Membran mit der Kornea, da der Versuch, sie durch Druck mit dem Lidrand zu verschieben, mißlingt.

Nun stellt das Pterygium bekanntlich nichts anderes dar, als eine Falte der Conjunctiva bulbi, die auf die Kornea hinüber gezogen ist, während in unserem Falle wohl eine andere Genese in Frage kommen dürfte.

Es ist mir sehr wahrscheinlich, daß die Hornhautveränderung dadurch zustande gekommen ist, daß sich während einer Periode des fötalen Entwicklungsstadiums der ganze Limbus ähnlich einer Ziehharmonika ausgezogen hat und damit in das Bereich des Kornealgewebes gelangte. So erklärt sich auch ganz natürlich das Vorhandensein von Conjunctivalgefäßen im Kornealbezirk. Denn mit der Verbreiterung des Kornea-Skleralfalzes würden auch die Gefäße des dort befindlichen Randschlingennetzes entsprechend in die Länge gezogen.

Das hier geschilderte Bild wiederholt sich in auffallend ähnlicher Weise bei den drei Augenpaaren der Geschwister und ich habe, soweit mir die einschlägige Literatur zugänglich war, keinen diesem analogen Fall finden können. Ob dies daran liegt, daß wirklich bis jetzt kein solcher vorgekommen ist, oder ob er nur

— besonders in früheren Zeiten — aus Mangel an einem entsprechenden Untersuchungsinstrumentarium nicht zur Kenntnis gelangen konnte, vermag ich nicht zu entscheiden.

Herr Professor Neumayer von der hiesigen rhinolaryngologischen Klinik war so liebenswürdig, die kleinen Patienten einer spezialärztlichen Untersuchung zu unterziehen und Röntgenaufnahmen von ihnen machen zu lassen. Seine Diagnose lautete auf ausgesprochenen Wolfsrachen und Verbreiterung des Nasengerüstes. Die Stirnhöhlen seien kaum angedeutet, die Siebbeine sehr schwach entwickelt; auch erschien ihm die Gegend der Sella turcica etwas suspekt.

Unter den von mir angeführten Fällen aus der Literatur sind drei, bei denen ausdrücklich bemerkt wurde, daß die Trübung in der Oberfläche lokalisiert ist. Der Fall von Goldsmith (No. 37) unserer Zusammenstellung) unterscheidet sich dadurch von dem meinigen, daß die Trübung nur im äußeren unteren Quadranten sitzt, nicht vascularisiert ist und sich im Laufe verhältnismäßig kurzer Zeit vollständig zurückbildet. Goldsmith bemerkt hiezu, daß es sich seiner Ansicht nach um eine Perforation im Anschlusse an ein Ulcus gehandelt habe, eine Behauptung, die dort wohl begründet sein mag.

Dawnay berichtet über einen Fall (siehe No. 4) der im Gegensatz zu dem unsrigen eine zentrale Trübung aufweist, nicht vascularisiert ist, aber auch bei zwei Mitgliedern derselben Familie aufgetreten ist; einen Anhaltspunkt für einen entzündlichen Ursprung fand er nicht.

Mc. Nab endlich beobachtete einen Fall (vergleiche No. 5), der wie der unsere bei mehreren Mitgliedern einer Familie auftrat und auch wie der unsere oberflächlich vascularisiert war. Aber die Trübung lag auch hier überall zentral und die Hornhaut war bei einem der Patienten nicht glatt, sondern leicht gestippt. Weder Lues noch Tbc. schienen in Frage zu kommen. Dafür bot die Familie Anzeichen von Degeneration.

Brennend ist begreiflicherweise von jeher die Frage nach der Ätiologie congenitaler Hornhauttrübungen gewesen; ist doch das Ergründen der letzten Ursache für den Arzt und den Forscher, wie für den Menschen überhaupt von einschneidender Bedeutung. Leider sind unsere Bemühungen in dieser Beziehung noch nicht allzureichlich von Erfolg gekrönt gewesen; in den mancherlei

Jahren, die seit Santo Domingos Arbeit verflossen sind, konnten wir noch nicht zu einem restlosen Verständnis dieser Anomalie gelangen, obgleich wir uns zweifellos dem Ziele nähern. Die endgültige Aufklärung wird wohl einer späteren Zukunft vorbehalten bleiben, die über ein größeres Material verfügt und vielleicht auch besser zu beobachten gelernt haben wird.

Noch sind die Autoren in zwei Lager geteilt: Die einen sehen in dieser Anomalie eine Folge intrauteriner Krankheitsprozesse, die anderen glauben darin eine Hemmungsbildung erkennen zu müssen.

Erschwerend für die Erforschung der Ätiologie war einerseits der Umstand, daß viele Fälle nicht genau genug beschrieben wurden, andererseits der, daß verhältnismäßig nur wenige zur anatomischen Untersuchung gelangten. Dazu kommt, daß diese Untersuchungen, nur insoweit sie in neuerer Zeit vorgenommen worden sind, unseren modernen Forderungen entpsrechen und verwendbar waren, Verhältnisse, auf die seiner Zeit schon Santo Domingo hingewiesen hat; später machte auch Peters darauf aufmerksam, daß ehedem sicherlich öfter der Zellreichtum des Gewebes, der doch seine physiologische Begründung durch die fötale Entwicklungsstufe erhielt, für einen Entzündungsprozeß angesehen wurde.

Ohne hier auf das Problem ausführlicher einzugehen, glaube ich mich nach näherer Prüfung des Materials auch heute noch der Ansicht Santo Domingos anschließen zu dürfen, nämlich: Daß beide Parteien der Wahrheit nahe kommen, d. h. daß beide Gesichtspunkte als ursächliches Moment in Frage kommen können.

Bedeutungsvoll für die feinere klinische Untersuchung und damit auch für die Erforschung der Ätiologie wurde die von Eugen von Hippel entdeckte und zuerst angewandte Methode der Färbung mit Fluorescin. Sie beruht auf der wichtigen Tatsache, daß durch sie die kleinsten Defekte an der Descemetschen Membran und der Hornhauthinterfläche, sowie auch krankhafte Veränderung des noch continuierlich erhaltenen Endothels sichtbar gemacht werden können. Sie bildet für Eugen von Hippel den Ausgangspunkt zu seiner Theorie des Ulcus corneae internum, durch welche die ganze Frage in ein neues Dasein getreten ist. Eine endgültige Lösung des Problems brachte freilich auch die Fluorescinmethode nicht, nachdem Peters mit Nachdruck die Ansicht vertreten und begründet hatte, daß man ebensowohl eine angeborene Defekt-

bildung der Descemetschen Membran annehmen könne, als einen Folgezustand intrauteriner Entzündungsprozesse.

E. von Hippel hat unter anderm auch die durch gewisse pathologische Umstände bedingte Durchlässigkeit des Hornhautendothels für das Kammerwasser für die Trübungen verantwortlich gemacht; (Quellungstrübung.)

Als Gründe für die Durchlässigkeit führt er an:

I. Mikroskopische Risse in der Descemetschen Membran.
II. Schädigungen des Endothels durch Blut bei größeren Blutaustritten in den vorderen Bulbusabschnitt (Geburtstrauma).
III. Intraoculare Drucksteigerung.

Im Sinne des dritten Punktes deutet auch Hirschberg einige Fälle, die er durch Iridektomie zur Heilung brachte.

Für die Theorie der Entzündungsprozesse sprechen: Vascularisation und Aufhellung resp. Rückbildung durch die Trübung.

Eine gesonderte Stellung nehmen die Fälle ein, welche als die Folge eines Geburtstraumas anzusehen sind; ich meine hier in erster Linie jene, die als sogenannte „Streifentrübungen" nach Zangenentbindung bekannt sind und sich entweder ganz zurückbilden oder doch bis auf einige Streifen verschwinden. Als Beispiel kann hier ein Fall von Hippel gelten, der in Graefes Archiv Band 54, 1902, S. 529 erwähnt ist.

Hierher gehören auch noch die durch Schädigung des Endothels durch Blutaustritt infolge eines Geburtstraumas bedingten Fälle. (Vergleiche S. 41, II.)

Endlich sei an dieser Stelle kurz darauf hingewiesen, daß die Blutsverwandtschaft der Eltern, welche bei Hemmungsbildungen der Nachkommenschaft mit Recht als bedeutungsvolles ätiologisches Moment angesehen wird, auch bei angeborenen Hornhauttrübungen sehr wohl eine Rolle spielen könnte. Es überrascht uns daher, daß wir in der Literatur nur wenige Fälle finden, bei denen eine Blutsverwandtschaft nachgewiesen ist; dürfen wir doch annehmen, daß diesem Punkte schon immer Aufmerksamkeit zugewendet worden ist. — Santo Domingo hat einen einwandfreien Fall von Magnus zitiert (siehe No. 62 seiner Literaturzusammenstellung), bei dem die Eltern Geschwisterkinder waren; hierher gehört vielleicht auch der Fall von Mc. Nab, den wir oben anführten (vergleiche No. 5), weil der Verfasser ausdrücklich

hervorhebt, daß die ganze Familie ihm einen degenerierten Eindruck mache, ein Umstand, den wir vielleicht auf Blutsverwandtschaft zurückführen dürfen, obgleich Mc. Nab nichts davon berichtet.

Außerordentliches Interesse bietet ferner das Problem der Vererbung, das jedoch so kompliziert ist, daß wir es hier nur streifen können. Peters hat die Vererbung als das einzige ätiologische Moment bezeichnet, das einen entzündlichen Ursprung ausschließe. Unsere Fälle 34 und 35 und die dort aus Santo Domingo zitierten, sowie vielleicht auch der von uns selbst beobachtete, gehören hieher.

Die letzten Jahrzehnte haben uns manchen Aufschluß über die Gesetze der Vererbung gebracht; nichts destoweniger bleibt hier noch viel zu tun übrig. (Vergleiche hiezu: Orschansky: „Die Vererbung im gesunden und krankhaften Zustand".)

Obgleich manche Fälle mit großer Wahrscheinlichkeit für die Theorie intrauteriner Krankheitsprozesse sprechen und wir dies bei manchen von ihnen vielleicht als erwiesen ansehen können, so kann ich doch nicht leugnen, daß meiner Ansicht nach im allgemeinen noch mehr für die Theorie der Hemmungsbildung spricht.

Das beiderseitige symmetrische Auftreten der Trübungen, ihr häufiges Stationärbleiben, das Vorkommen bei mehreren Mitgliedern einer Familie, die Vererbung, die Kombination mit anderen Mißbildungen und anderes mehr gibt uns zu denken, ganz abgesehen davon, daß Fuornier und van Duyse nachgewiesen zu haben glauben, daß die Keratitis parenchymatosa luetica vor dem zweiten Lebensjahr nicht aufzutreten pflegt und ein einwandfreier Fall von eitrigem Hornhautgeschwür an der Vorderfläche der Hornhaut nach Peters bisher noch nicht beobachtet worden ist.

Ein ausschließlich entscheidendes Urteil erscheint mir nach dem gegenwärtigen Stand der Dinge, wie gesagt, auch heute noch verfrüht.

Spekulative Ideen sind als Arbeitshypothesen für die Förderung der Wissenschaft zu begrüßen; aber nur unter der Voraussetzung, daß wir sie mit vollem Bewußtsein als Hypothesen betrachten und uns nicht durch vorgefaßte Meinungen den Blick trüben lassen. So werden wir am besten daran tun, beide Möglichkeiten in Betracht zu ziehen, um uns einstweilen damit zu be-

gnügen, weiteres empyrisches Material mit aller Gewissenhaftigkeit und Objektivität zu sammeln, und dadurch den einzigen Weg einzuschlagen, der uns einer endlichen Lösung des Problems näher bringen kann.

Ich möchte diese Arbeit nicht beschließen, ohne noch einige Worte über die Ätiologie unseres Falles hinzuzufügen. Es hieße meiner Ansicht nach „Die Kirche um das Dorf tragen", wollte man eine Hemmungsbildung bei den Augen ausschließen, nachdem gleichzeitig so zahlreiche andere Hemmungsbildungen vorliegen. Das beiderseitige symmetrische Auftreten, das Vorkommen bei mehreren Geschwistern, die Vererbung, das unveränderte Bestehen, der Mangel an anamnestischen Anhaltspunkten, dies alles sind Momente, welche schwer in die Wagschale fallen. So glaube ich mich wohl zu der Annahme berechtigt, daß es sich hier um eine ausgesprochene Bildungsanomalie handelt.

Die Frage nach dem entzündlichen Ursprung der bestehenden Veränderungen muß man für diesen Fall meiner Ansicht nach ganz von der Hand weisen. Denn der einzige Punkt, der für diese Genese in Erwähnung zu ziehen wäre, die Anwesenheit von Gefäßen, ist durch die Art der Entstehung, die ich oben auseinandergesetzt, wohl genügend erklärt. Auch kommt ja, wie schon gesagt, als ätiologisches Moment die Heredität in Betracht, die nach Peters die Mitwirkung entzündlicher Prozesse geradezu ausschließt. — Bedauerlich ist es nur, daß eine anatomische Untersuchung des Falles nicht im Bereiche der Möglichkeit liegt, da es immerhin im Interesse der Wissenschaft sehr zu begrüßen wäre, die histologische Anordnung der Gewebe in ihren feinsten Details kennen zu lernen.

Zum Schlusse sei mir gestattet, Herrn Professor Lohmann für die willkommene Überlassung dieses Falls, sowie Herrn Geh. Rat von Heß für die gütige Übernahme des Referates meinen wärmsten Dank auszusprechen.

Literatur.

1. Rich. S. Patillo: Zentralblatt 1900, Hirschberg. Sitzung vom 8. V. 1900.
2. Baas: Zentralblatt für prakt. Augenheilkunde 1894.
3. Treacher-Collins: Transaction of the Ophthalmological Society of the United Kingdom. Vol. XXV. London 1905 No. 4.
4. Dawnay: Transaction of the Ophthalmological Society of the United Kingdom Vol. XXV. London 1905.
5. Mc. Nab: Ebenda. London 1807. July.
6. E. v. Hippel: Bericht über die 27. Versammlung der Ophthalmologischen Gesellschaft in Heidelberg 1898: Über die klinische Diagnose von Endothelerkrankungen der Kornea usw.
7. Santo Domingo: Über angeborene Hornhauttrübungen. Inauguraldissertation. Berlin 1894.
8. E. v. Hippel: Graefes Arch. Bd. 52 1901: „Einige seltene Anomalien des Auges."
9. Schapringer: New Yorker Med. Wochenschr. 1900 No. 11.
10. E. v. Hippel: Graefes Arch. Bd. 47.
11. Prof. Manz: Graefe-Saemisch Bd. 2 1876.
12. Steffan: Klin. Monatshefte von Zehender 5. Jahrg. 1876.
13. Lawrence: Graefe-Saemisch Bd. 2 1876.
14. Rückert: Münchener Dissertation. Leipzig 1885.
15. Hilbert: Virchows Arch. Bd. 131 S. 182.
16. Hilbert: Monatsblätter für Ophthalmologie 1892. S. 288.
17. Lawson a. Parsons: Transaction of the Ophthalmological Society of the United Kingdom. Vol. XXV 1905 S. 314.
18. Seefelder: Arch. f. Augenheilkunde 1905 Bd. 53 S. 105.
19. Hosch: Graefes Arch. Bd. 52 III 1901.
20. Landsberg: Klin. Monatsblätter 1886.
21. Goldsmith: the Ophthalmoscope 1907.
22. Tepljaschin: Arch. f. Ophthalmologie 30. Bd. 1895.
23. — Arch. f. Augenheilkunde 1905 Bd. 53 S. 105.
24. Peters: Klin. Monatsblätter 1906 S. 27, 105 u. 1908 S. 241.
25. Terrien: Revue générale d'Ophthalmie 1902 S. 358.
26. Krukenberg: Klin. Monatsblätter 1899 Juli-Dezember.
27. Lawrentjeff: Zentralblatt f. Ophthalmologie 1894 S. 289.
28. Orschansky: Die Vererbung im gesunden und krankhaften Zustand.
29. Peters: Verletzungen der Hornhaut durch Zangenentbindung. Arch. für Augenheilkunde Bd. 56. 4. 1906.
30. E. v. Hippel: Risse der Descemetschen Membran beim Neugeborenen. — Graefes Arch. Bd. 45 S. 366.
31. Seefelder: Ruptur der Descemetschen Membran nach Zangenentbindung. — Klin. Monatsblätter für Augenheilkunde Bd. 43 II S. 328.
32. Rupprecht: Über multiple Risse der Descemetschen Membran als Geburtsverletzung. — Klin. Monatsblätter für Augenheilkunde Bd. 46 Februar.
33. Peters: Die angeborenen Fehler und Erkrankungen des Auges. Bonn 1909.

Lebenslauf.

Verfasserin dieser Arbeit, Marie Luise Zeiser, Tochter des Geheimen Baurats Georg Zeiser der K. Intendantur I. A.-K. in München, wurde geboren am 26. März 1890 in Ingolstadt in Oberbayern. Sie besuchte vier Jahre die Volksschule und weiterhin sechs Jahre lang die höhere Töchterschule in München, unterzog sich im Jahre 1907 der englischen, im Jahre 1908 der französischen Staatsprüfung, im Wintersemester 1908/09 hörte sie die Vorlesung von Prof. L. Brentano über Volkswirtschaft an der Universität in München und benützte das Jahr 1910/11 zu privater Vorbereitung für das Abitur; im Jahr 1912 erwarb sie, nachdem sie ein Jahr lang die letzte Klasse des Mädchengymnasiums besucht hatte, das Zeugnis der Reife am hiesigen Kgl. Ludwigsgymnasium. Im darauffolgenden Wintersemester wurde sie an der Kgl. Ludwig-Maximilian-Universität in München immatrikuliert, woselbst sie im Frühjahr 1915 die ärztliche Vorprüfung vollständig bestand. Dem tentamen medicum unterzog sie sich im Herbst 1917 gleichfalls an der Universität in München.